

P-332

Rivaroksaban kullanımı sonrası abdominal rektus kasında gelişen spontan hematomaAyça Taş Tuna¹, Onur Palabıyık², Serbülen Gökhan Beyaz¹¹SAKARYA ÜNİVERSİTESİ TIP FAKÜLTESİ, ANESTEZİYOLOJİ VE REANİMASYON ANABİLİM DALI, SAKARYA²SAKARYA ÜNİVERSİTESİ EĞİTİM VE ARAŞTIRMA HASTANESİ, ANESTEZİYOLOJİ VE REANİMASYON KLİNİĞİ, SAKARYA

GİRİŞ: Antikoagülan tedavi, atriyal fibrilasyonda (AF) inme gelişiminin önlenmesinde uygulanmaktadır. Bu amaçla K vitamini antagonistlerinin yanısıra yeni kuşak direkt trombin inhibitörleri ve Faktör Xa inhibitörleri kullanılmaktadır. Bu sunuda, Faktör Xa inhibitörü olan rivaroksabana bağlı abdominal rektus kasında hematoma gelişmiş olguyu literatürde yer almadığından dolayı irdelemeyi amaçladık.

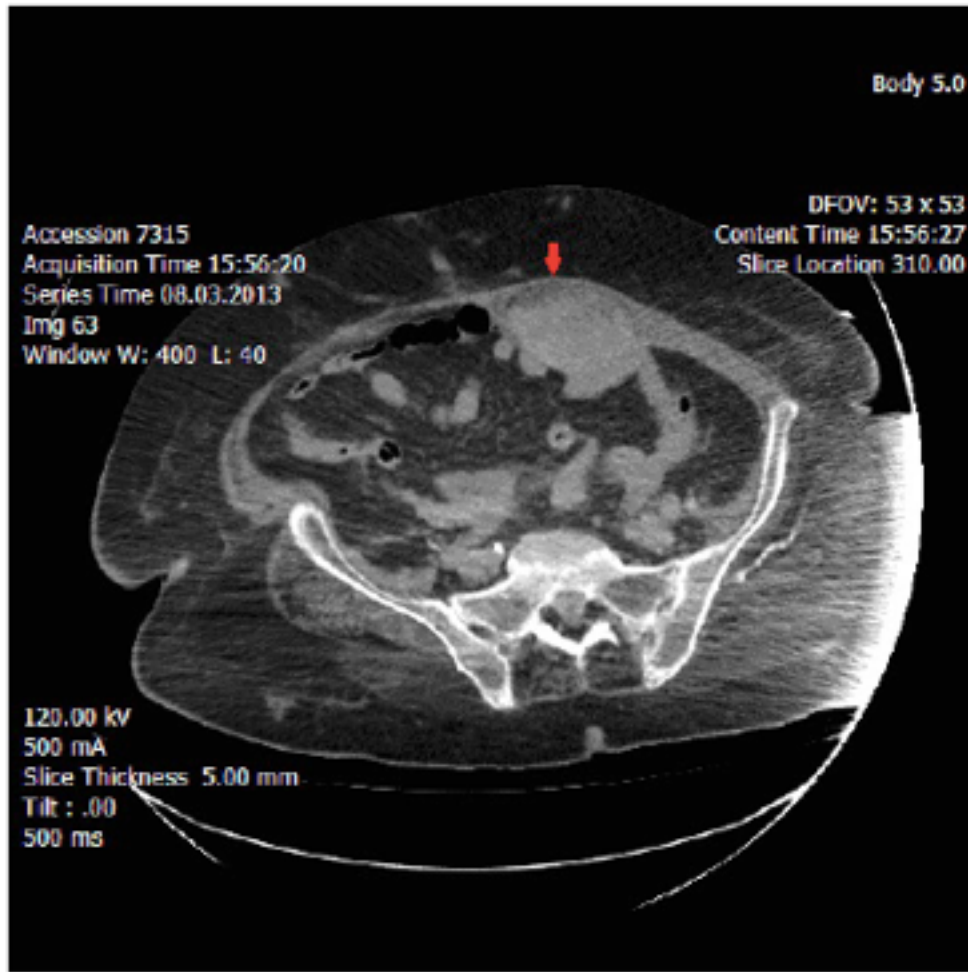
OLGU: Yetmişbeş yaşında kadın hasta hızlı ventrikül cevaplı AF (HVCAF) ve kontrol altına alınamayan hipertansiyon (HT) nedeniyle bir hafta süren hospitalizasyonunda karvedilol, valsartan-hidroklortiyazid ve amlodipin ile kan basıncı kontrol altına alınmış. Diabetes mellitus, HT ve alzheimer hastalığı da olan hastanın elektrokardiyografisinde HVCAF; ekokardiyografisinde ejeksiyon fraksiyonu %55, orta derecede mitral yetmezlik, ileri derece triküspit yetmezliği ve pulmoner hipertansiyon saptanmış. Antikoagülasyon amacıyla da oral rivaroksaban başlanarak taburcu edilmiş. İki gün sonra nefes darlığı, karın ağrısı ve karında şişlik şikayetiyle acil servise tekrar başvuran hastanın ilk değerlendirmesinde; bilinç açık, oryante, koopere; oskültasyonda bilateral kabalaşmış solunum sesleri ve mitral odakta 2/6 sistolik üfürüm mevcuttu; akciğer grafisinde sol sinüs kapalı, toraks bilgisayarlı tomografisinde (BT) bilateral atelektazik-konsolide alanlar ve parankimal buzlu cam görünümü mevcuttu. Lökosit sayısı: 28 500 mm³, Hb: 5.5 g/dL, Htc: %16.6. Batın BT’de abdominal rektus kası içerisinde orta hattın solunda 5.5 cm kalınlığa ulaşan hematoma ile uyumlu heterojen lezyon izlendi. Yoğun bakım ünitesinde (YBÜ) takibe alındı. Hematom için cerrahi müdahale düşünülmemeyen hastanın antikoagülan kullanımı kesildi, eritrosit süspansiyonu ve taze donmuş plazma transfüzyonu uygulandı. Takiplerinde solunum yetmezliği gelişen hasta entübe edilerek mekanik ventilasyon desteği sağlandı. YBÜ’de yatışı sırasında mevcut patolojilerine eklenen böbrek fonksiyon bozukluğu ve sepsis nedeniyle yatışının 15. günü hayatını kaybetti.

TARTIŞMA: Rivaroksaban; oral yoldan kullanılabilmesi, ilaç ve yiyeceklerle etkileşmemesi, hastalar tarafından iyi tolere edilebilmesi, sürekli doz takibi gerektirmemesinin (1,2) yanı sıra daha az kanama komplikasyonuna neden olabileceği belirtilmesine rağmen, abdominal rektus kasında spontan hematoma yol açabileceği akılda tutulmalıdır.

KAYNAKLAR

1. Circ 2012; 126:2381-91.
2. Clinical Therapeutics 2013; 35:4-27.

Anahtar Kelimeler: antikoagülan tedavi, rektus kası hematoma, rivaroksaban



Abdominal rektus kası hematomu